

Mr KHAIRI M..45ANS

Depuis 2ans dyspnée toux sèche s ..Douleur dernière cotes palpitation

- **ANTECEDENTS ET TARES :**

- TABAC 22PA STOP 10ANS
- Diabétique ??
- STERLITEE
-

- **EXAMEN PHYSIQUE :**

- TA: 16/9 RC : 109 /min .Sat: 98 %.- SIBILANCE –polyplaintive .Pas de rales
-

- **E.C.G**:T NEGATIVE D1-V6-Absence de croissance de r v3-v4
-

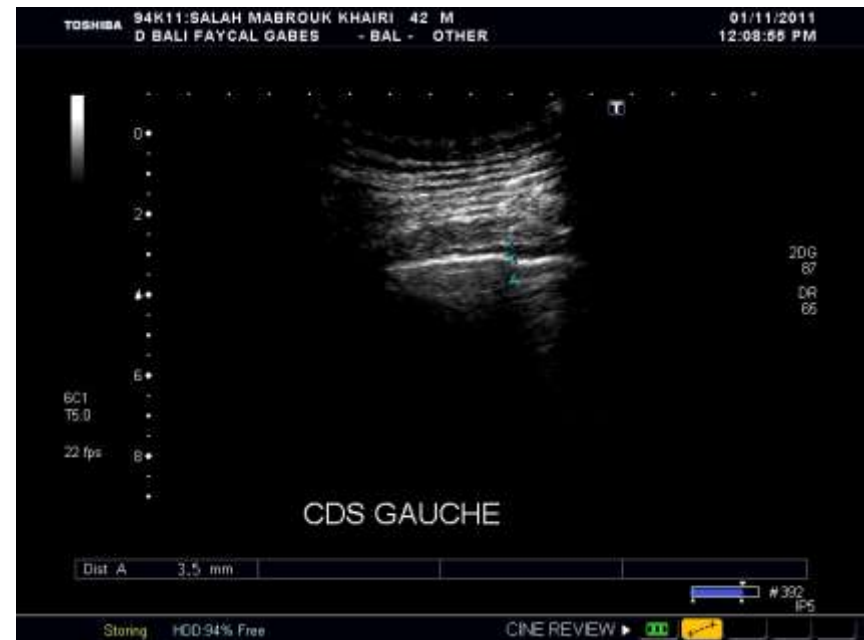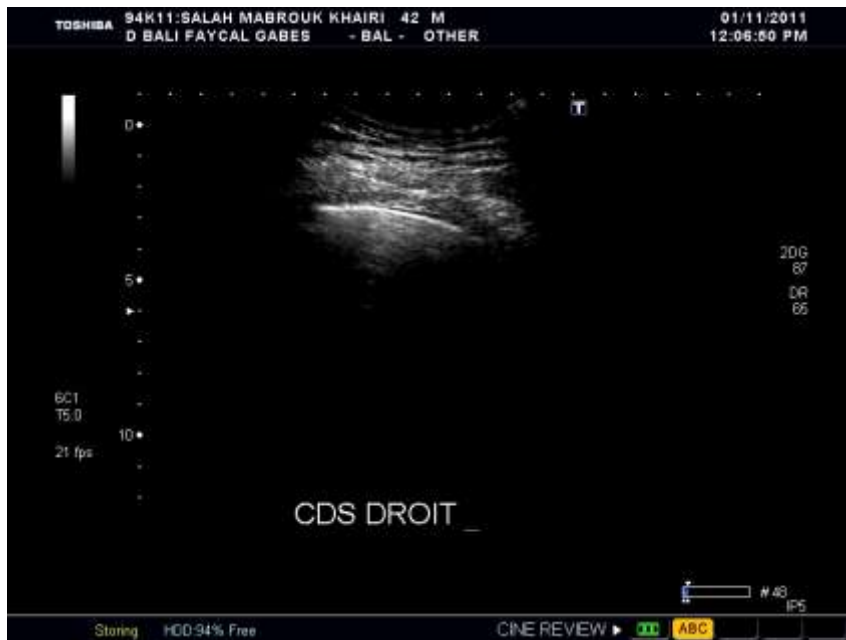- **EXAMENS BIOLOGIQUES :**

- _ProBNP:406
- DEXTRO:272 mg/l.CREATININE:7,50.IONO: NA: 141 K: 4,20 CL:103
- TRANSA : GOT = 37; GPT=22.LDH:207.CREATININE PHOSPHO KINASE:354
- TSH :1,97
- NFS: GB = 6,4 10³/mm³- HB= 13,2 gr/l - PLAQUETTES = 294 10³/mm³
-

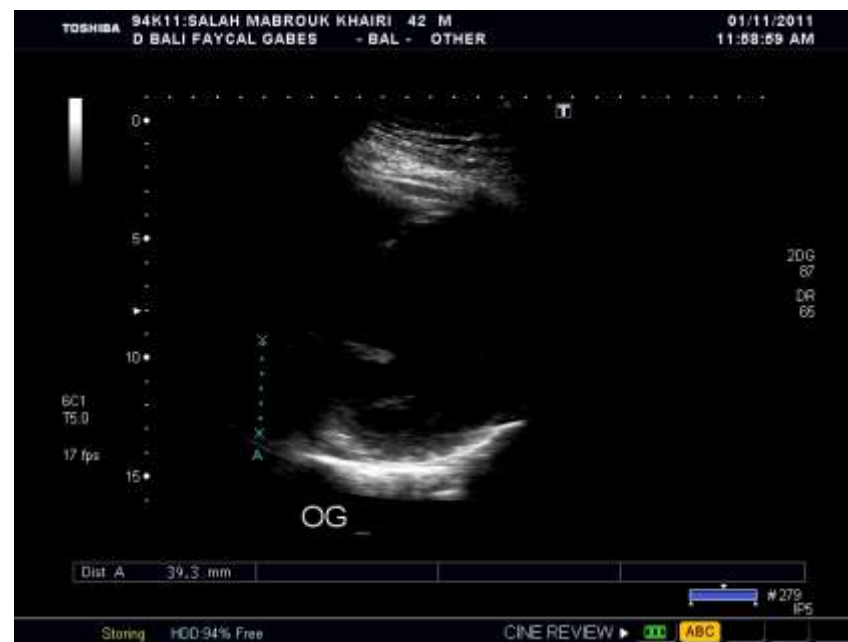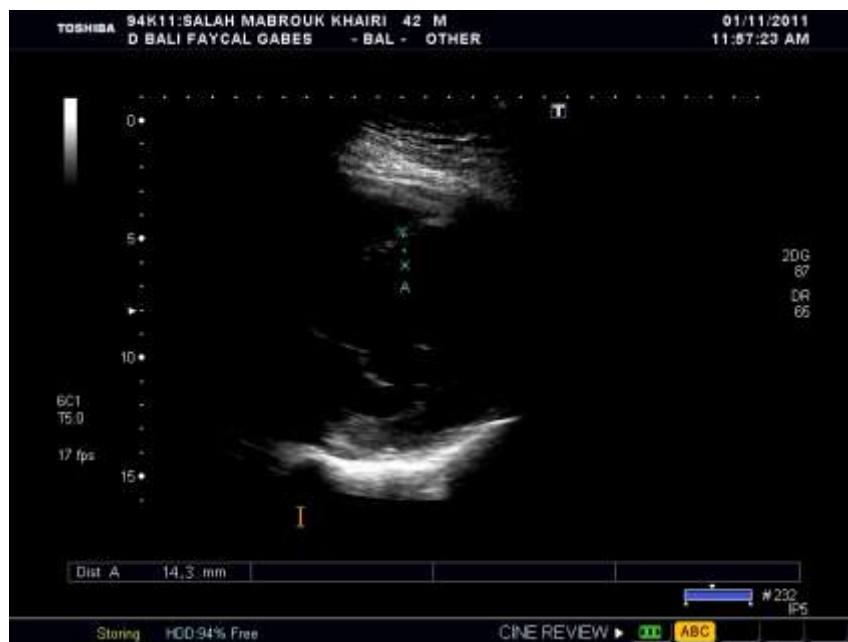- **GAZ DE SANG** : Po₂:82 Pco₂ : 44 So₂: 96 Hco₃- : 27 PH:7,41

- **RADIO THORAX: Normale**
-

Cul de sac costeau diaphragmatique droit libres. L' interface contient de minime interruptions associée de Commet-tail artéfact
-Le cul de sac costeau diaphragmatique gauche est le siège d'une pleurésie de minime abondance (3,5mm).

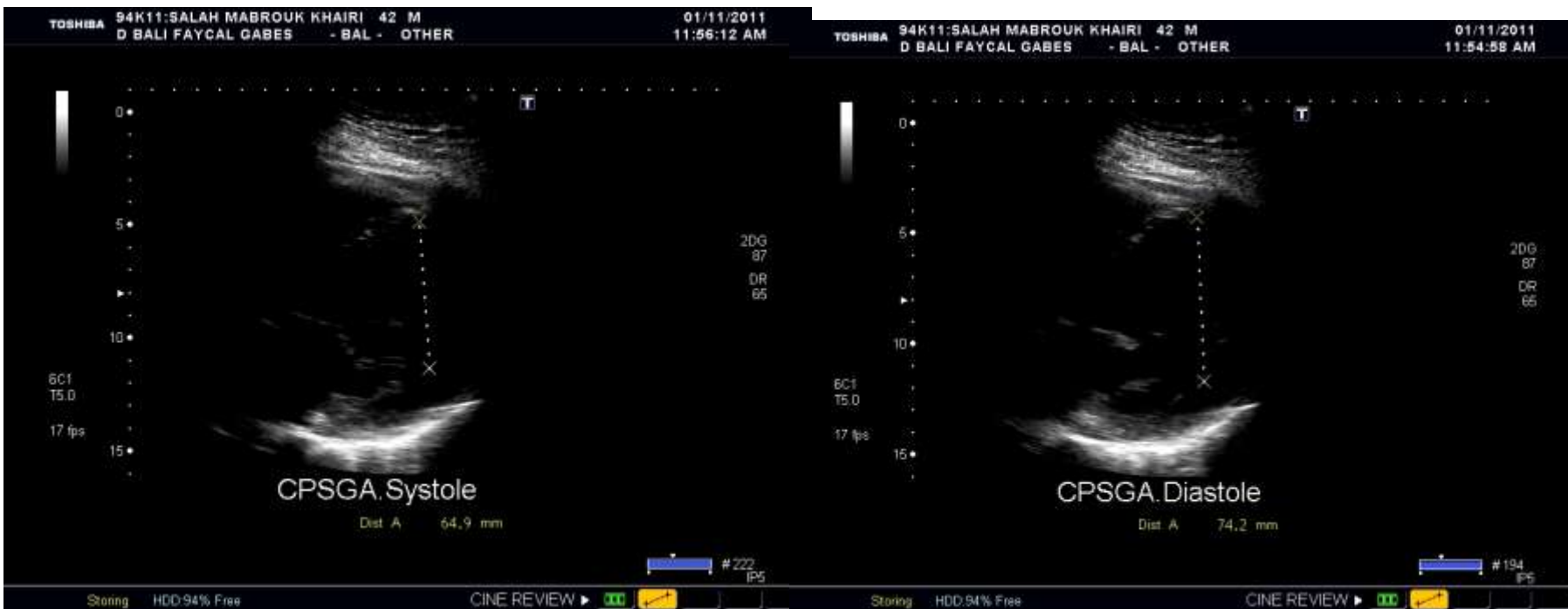

L'ECHOCARDIO MONTRE (COUPE PARASTERNALE GAUCHE GRAND AXE): SIV (S= 14,3.mm)-Oreillette gauche (Diamètre 39mm)

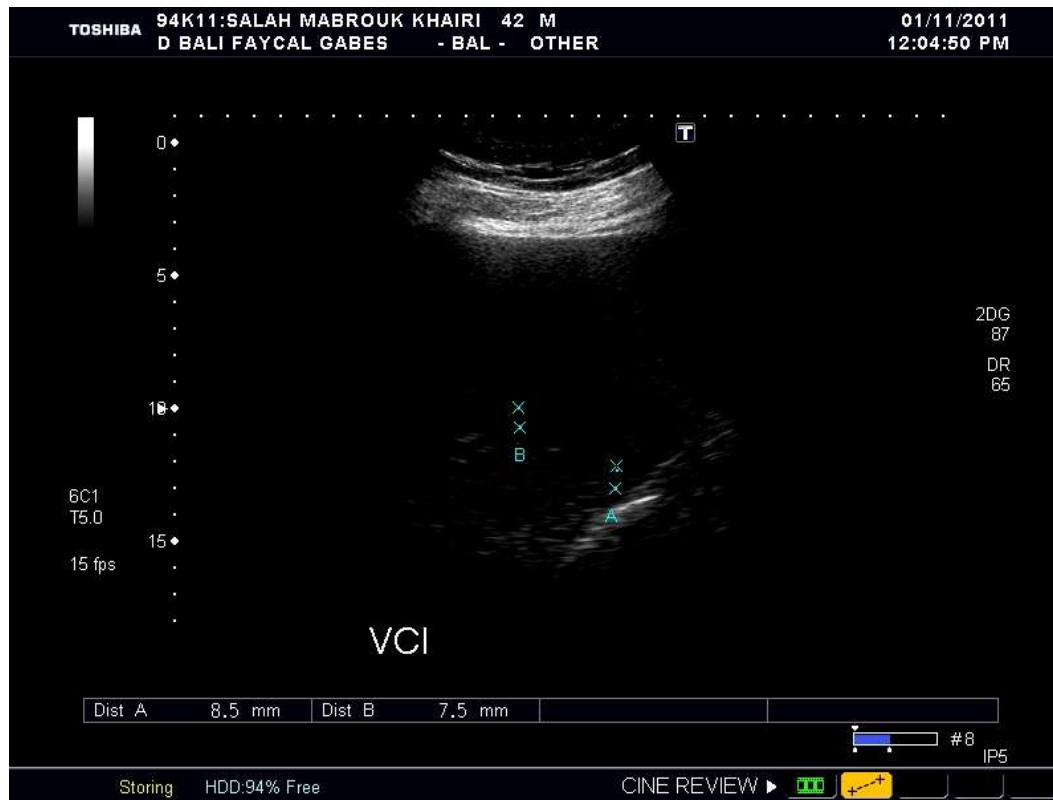


L'ECHOCARDIO MONTRE (COUPE PARASTERNALE GAUCHE GRAND AXE)

VG :Contractilité globale altère (DTD=74,2.mm-DTS=. 64,9.mm)-
Fraction de Raccourcissement du VG(14%)-



LE QUADRILLAGE SOUS DIAPHRAGMATIQUE



- VEINE CAVE INFEREIUR
- . non dilatée(8,5mm)
- mobile compressible

ULTRASONOGRAPHIE THORACIQUE

- SYNDROME ALVEOLINTETIELLE
- POUMON CARDIAQUE (Cardiomyopathie ischémique-Hypertensive)
- PAS D'HTAP

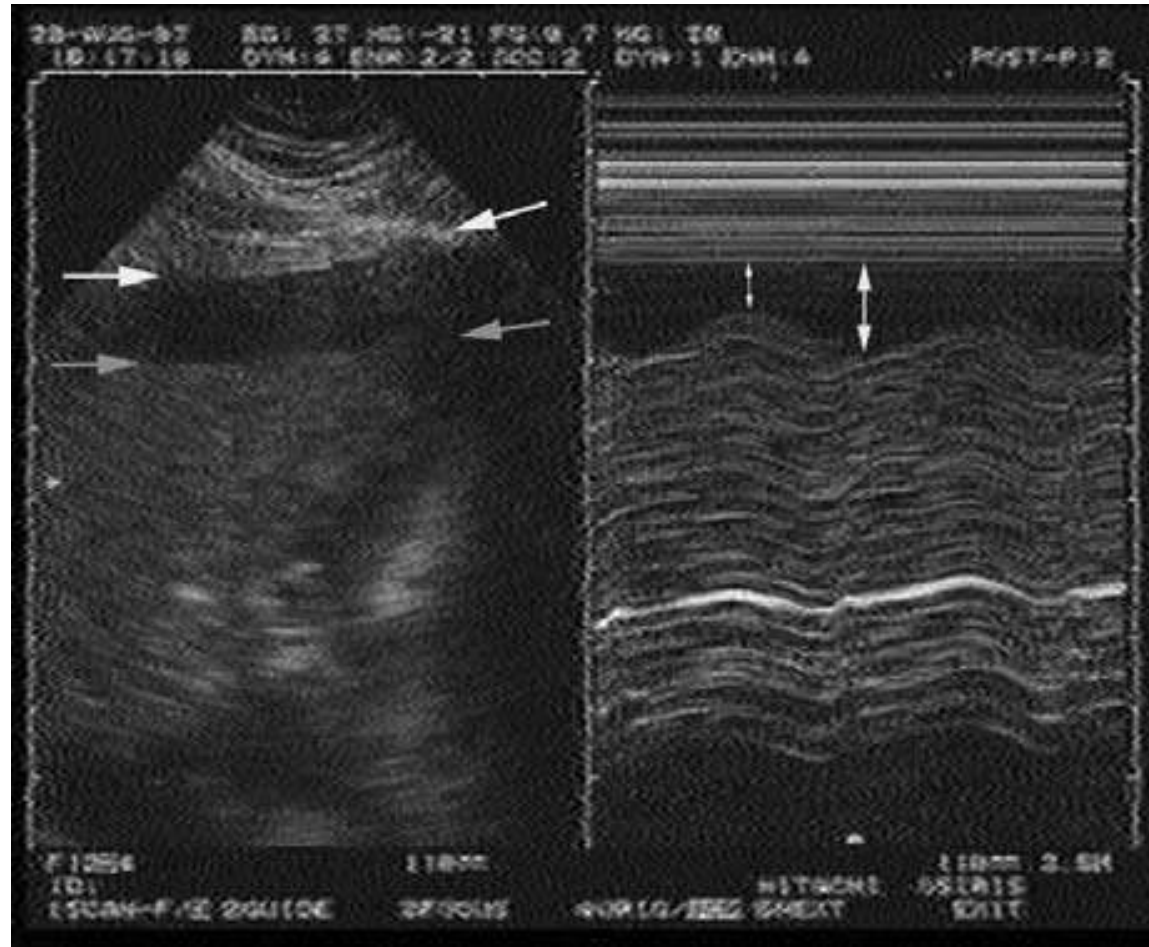
L'échographie permet la quantification de l'œdème pulmonaire (non invasive; en temps réel, sans radiation)

- L'échographie permet de détecter des épanchements pleuraux échappant à la radiographies du thorax **(1)** et permet de guider la ponction.
- La radiographies du thorax lorsqu'elle est faite aux chevet du malade peut en rater des volumes de 500 ml **(2)**
- Devant une anomalie radiologique ; l'échographie différentie la pleurésie des autres causes (atélectasie ; consolidation; masse; élévation de la coupole diaphragmatique...)
- L'utilisation des lignes B (*créé par l'œdème sous pleurale et les septa interlobulaire*) pour évaluer la congestion pulmonaire des patients en insuffisance cardiaque a été adoptée par les sociétés savantes **(3)**
- **(1) Eibenberger KL Radiology 1994, 191:681-684.**
- **(2) Balik M, Intensive Care Med 2006, 32:318-321**
- **(3) Gheorghide M, European Society of Cardiology; European Society of Intensive Care Eur J Heart Fail 2010, 12:423-33**

Pleurésie

A Gauche : signe statique du dièse. Tout épanchement pleural s'inscrit dans un dièse, dont la limite supérieure est la ligne pleurale (flèches blanches), la limite inférieure la ligne pulmonaire, toujours régulière (flèches grises), et les limites latérales les ombres des côtes (situées au niveau des flèches).

Droite : signe dynamique de la sinusoïde. L'épaisseur du dièse varie lors de la respiration, avec élargissement expiratoire (grande flèche) de l'espace interpleural. Petite flèche, temps inspiratoire



Lichtenstein D, L'échographie pulmonaire en réanimation

Service de Réanimation Médicale – Faculté Paris Ouest .Hôpital Ambroise Paré, 92100 Boulogne .Tel

: 01.49.09.56.01 ;dlicht@free.fr

Échographie cardio-pulmonaire Intégrée

❖***Pour un niveau de dysfonctionnement cardiaque donné**, la réponse du lit vasculaire pulmonaire est variable ; certain patients asymptomatiques, vont décompenser et exigent un traitement plus agressif

❖***Quant le cœur est normale (Fonction systolique, diastolique; absence de valvulopathie);**

la présence de lignes B est en faveur de

Fibrose pulmonaire/SDRA

S'il sont multiples, diffuses, bilatérales

Poumon normale / processus pathologique

(pneumonie, contusion, embolie; pleurésie; néoplasie..)

En cas de de lignes B multiples mais focaux

❖***Dans les syndromes coronaires aigus;**

l'évaluation par les lignes B de la congestion pulmonaire est précoce et a une valeur pronostique

❖***La résolution de lignes B témoin de la déperdition liquidienne** a été utilisée pour adapter le traitement. Leur persistance aux décours d'une hospitalisation est un signe de mauvais pronostique

	Clinical applications	References	Level of evidence
Acute dyspnea	Differential diagnosis of cardiogenic vs non-cardiogenic dyspnea	11, 12	★
Chronic heart failure	Assessing and grading congestion	6, 7, 9, 10, 22, 24	★
	Tailor therapy	13	★
ALI/ARDS	- Early diagnosis - Differential diagnosis with cardiogenic pulmonary edema - Lung recruitment evaluation	8 38 42, 43	★
HAPE	Pre-clinical detection	40, 41	★
Dialysis	Lung fluid dynamic evaluation	30, 31	★
Acute coronary syndromes	Prognostic stratification	34, 35	★
Stress-echo	Identification of alveolar-capillary membrane stress failure, as sign of overt heart failure	22	★

ALI = acute lung injury; ARDS = acute respiratory distress syndrome; HAPE = high altitude pulmonary edema.
Green star = recommendation papers, statements by scientific communities
Yellow star = original papers on ISI journals

Figure 7 Overview of the main clinical applications of lung ultrasound for the cardiologist.